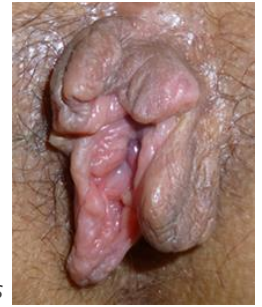

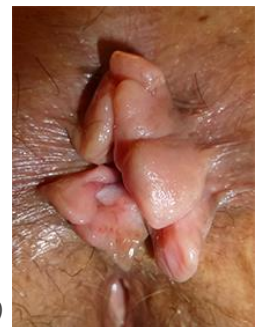
- Repli de peau péri-anale de taille variable (quelques mm à 2cm), le plus souvent souple, indolore et non ulcérée.
- Le plus souvent asymptomatique, parfois gêne fonctionnelle (esthétique, essuyage, prurit) si lésion(s) trop volumineuse(s) ou nombreuses.
- Elles sont souvent la forme de guérison d'épisodes antérieurs de thrombose hémorroïdaire.



Marisques

🔑 Éléments clés

- Examen proctologique complet en dépliant bien la marge anale à la recherche d'une lésion associée (capuchon mariscal secondaire à une fissure anale chronique ? prolapsus hémorroïdaire ?)
- Ne pas confondre avec des pseudo-marisques inflammatoires (le plus souvent ulcérées en leur centre) devant faire rechercher une maladie de Crohn anopérinéale, ou des condylomes de revêtement granité
- Le traitement dépend de la gêne ressentie par le patient



Pseudo-marisques inflammatoires (maladie de Crohn)

⚠️ Gravité

- Aucun

🔍 Examens complémentaires

- Aucun sauf en cas de doute avec une maladie de Crohn

👉 Grandes lignes du traitement

- | | | |
|---|-------|---|
| ✓ Réassurance et abstention thérapeutique | ■ ■ ■ | Si patient asymptomatique |
| ✓ Médical | ■ ■ ■ | Régulation du transit pour éviter les récurrences de thromboses hémorroïdaires, toilettes à l'eau, savons doux... |
| ✓ Chirurgical | ■ ■ ■ | Si symptomatique : exèrèse le plus souvent sous anesthésie locale en consultation, avec cicatrisation en quelques jours.
Si marisques associées à une autre pathologie (prolapsus hémorroïdaire, fissure anale chronique) : elles sont retirées au cours de la chirurgie (hémorroïdectomie ou fissurectomie) |