

Kyste pilonidal infecté conduite à tenir au cabinet du généraliste, ou aux urgences

Accueil / Comment je fais ? / Fiches techniques / Fistules et suppurations

Le kyste pilonidal

C'est une formation kystique sous cutanée qui communique avec l'extérieur par une ou des fossettes situées sur le sillon interfessier. Il peut contenir des poils, d'où son nom.

L'infection aiguë

Elle se manifeste sous la forme d'un abcès aigu, parfois très volumineux et très douloureux.

Il y a rarement de la fièvre, la douleur est rapidement insomnante, et localement on observe la triade : rougeur, tuméfaction, douleur.

Conduite à tenir en urgence

Les antibiotiques sont d'efficacité très aléatoire, les anti-inflammatoires favorisant l'infection ne sont pas recommandés.

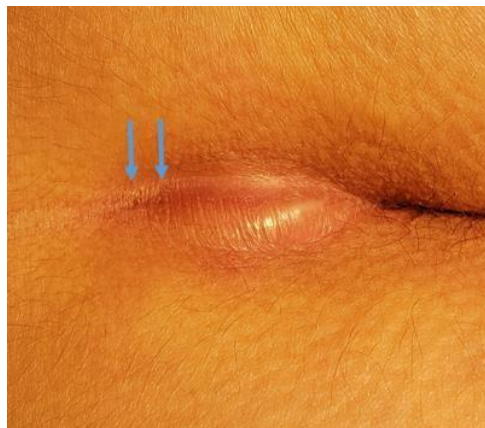L'incision en urgence est conseillée.

Pas besoin d'attendre, ni de « faire murir ». Si la douleur est là, la collection y est aussi !

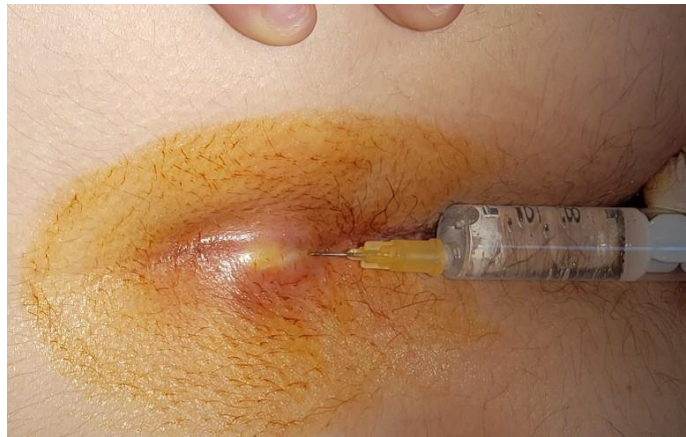L'incision est faite, le plus souvent, sous anesthésie locale.

Le patient est installé en décubitus latéral gauche, et peut vous aider en tenant sa fesse droite.

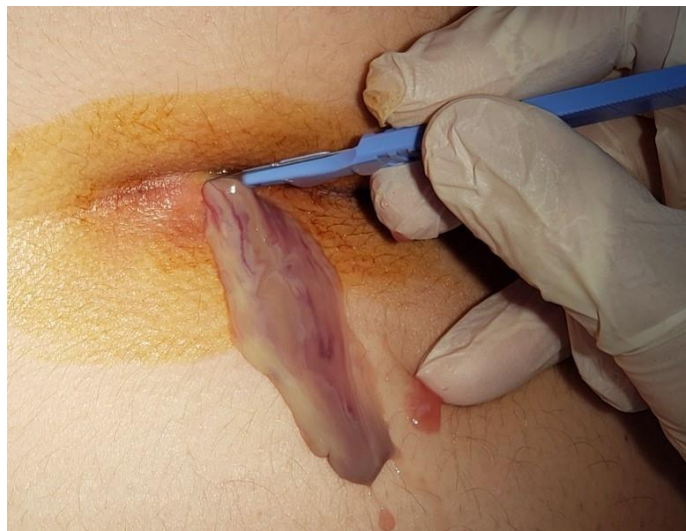
Il faut inciser sur la partie fluctuante de la tuméfaction. En cas de doute (pas de fluctuation, œdème...) il vaut mieux inciser proche du sillon interfessier que plus loin sur la fesse.



Voissure fluctuante avec à son sommet deux petites fossettes, signant l'origine pilonidale.



L'anesthésie est faite lentement à la surface cutanée.



L'incision libère le pus. Elle est faite sur 1 cm de long (plus petite elle risque de se refermer trop tôt) dans l'axe du sillon interfessier.

Conduite à tenir secondairement

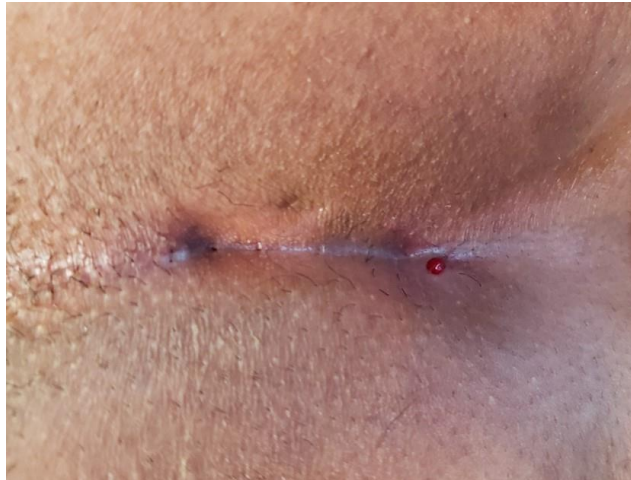La récurrence est très fréquente, mais pas inéluctable.

Un traitement à froid sera proposé, selon les attentes du/de la patient.e. Certains préfèrent attendre que le kyste se manifeste à nouveau pour choisir un traitement radical du kyste.

L'infection chronique

Un ou des orifices cutanés se sont formés et évacuent du pus en quantité modérée, de façon fluctuante, en général après des épisodes de « réchauffement ».

En l'absence d'abcès, pas d'urgence. Le problème est au confort, à la propreté et à ... l'esthétique.



Un kyste pilonidal avec, sur la partie gauche, les fossettes typiques et à droite un orifice externe secondaire suintant.

Conduite à tenir

Un traitement chirurgical sans urgence sera proposé afin de traiter cette suppuration chronique et de tarir ces sécrétions.

Janvier 2022